Pruebas complementarias para el diagnóstico del dolor

Aspectos generales del manejo y control del dolor

tech

CONTENIDO

1. **Objetivo**

2. **Introducción**

Fisiopatología del dolor
Mecanismos de producción del dolor clínico

3. **Pruebas complementarias para el diagnóstico del dolor**

Instrumentos clínicos para la valoración del dolor
Radiografía y dolor
Tomografía y dolor
Resonancia y dolor
Gammagrafía y dolor
Ecografía y dolor
Electromiografía y dolor crónico

4. **Conclusiones**

5. **Bibliografía**

Objetivo

- Describir las pruebas complementarias para el diagnóstico del dolor.

Introducción

Se sabe que la neurofisiología del dolor implica la transducción, transmisión, modulación y percepción de dolor a través de los sistemas somatosensorial y límbico, pero el daño tisular puede crear un microambiente y desencadenar una transmisión patológica del dolor desde la periferia e influir directamente en el sistema nervioso central (SNC), como se verá a continuación.

Fisiopatología del dolor

De acuerdo con Magabure-Bujedo *et al.* [1]:

> La transducción implica la generación de potenciales de acción (actividad eléctrica) en el sistema nervioso periférico. En los ambientes dañinos esta actividad está hiperactivada. Lo que genera sensibilización de los nociceptores, bajando el umbral y aumentando la producción de trenes de pulsos desde la periferia.
>
> La transmisión es el proceso de conducción de potenciales de acción al asta dorsal de la medula a través de las fibras aferentes primarias y neuronas de primer orden en el DRG. Los aferentes primarios son las neuronas de primer orden que hacen sinapsis con las neuronas de segundo orden en la médula espinal. Esto facilita el acceso a la información nociceptiva, y el dolor aparece después del procesamiento en el nivel cortical.
>
> Las fibras *C* activadas liberan neuropéptidos vasoactivos y proinflamatorios, incluidos *SP* y péptido relacionado con el gen de la calcitonina (CGRP), que estimulan la vasodilatación y la fuga vascular. Además, los mediadores inflamatorios se liberan de las células inmunes presentes en el área alterada, de las células endoteliales y las propias células de Schwann, y finalmente células del tejido, que contribuyen a la inflamación neurogénica.
>
> La modulación es el procesamiento complejo de señales en el asta dorsal de la médula espinal que ocurre después de la activación de neuronas de segundo orden y neuromodulación (excitación o inhibición) de interneuronas y/o proyecciones descendentes del tronco encefálico con vías inhibidoras o excitadoras que involucran neurotransmisores. Este procesamiento de la actividad neuronal resulta en inhibición o facilitación de actividad nociceptiva, que se transmite a los centros cerebrales superiores.

En ambientes patológicos se describe una desinhibición junto con una disminución en la vía moduladora descendente y un aumento de neurotransmisores excitadores y activación tanto de microglía como de astrocitos.

La denominada "sopa inflamatoria neuronal" se produce principalmente en el nivel periférico y consta de muchas otras sustancias, además de los neurotransmisores: iones *K*+ y *H*+, citocinas, cininas, histamina, prostaglandinas, leucotrienos, NO, radicales libres, ATP, etc.

La percepción es la transcripción de señales nociceptivas a la experiencia emocional subjetiva de dolor en los centros cerebrales superiores. En situaciones patológicas, la percepción física y emocional del dolor está dañada. Las señales moduladas se procesan en áreas del cerebro responsables de la percepción sensorial y estimulación del afecto, la emoción y memoria. Por lo tanto, la naturaleza y severidad de la percepción consciente del dolor depende de este procesamiento.

Finalmente, la sensibilización periférica y/o central tiene como resultado en una reducción en el umbral de activación que conduce a la generación de dolor con estímulos inofensivos (alodinia). Los impulsos nerviosos se transmiten ortodrómicamente desde la periferia hasta la médula espinal, pero bajo activación sostenida tanto para la duración e intensidad del estímulo bajo el efecto de sustancia P (SP) y CGRP, contribuyendo a la sensibilización central. También pueden viajar en una dirección antidrómica, liberando neurotransmisores como (SP) en la periferia, condicionando la aparición de hiperalgesia secundaria.

Un microambiente nocivo repleto de factores algógenos puede inducir los mecanismos nociceptivos durante la infancia y mantener la activación hasta la edad adulta si la enfermedad permanece sin control, lo que da lugar a una sensibilización periférica y central que da lugar a un dolor crónico refractario a la terapia clásica.

Este proceso de la cronificación del dolor comienza con la sensibilización periférica de los nociceptores mediante la activación de los canales iónicos por las sustancias proinflamatorias, y el subsiguiente deterioro del control inhibitorio descendente mediado por interneuronas inhibitorias (la muerte interneuronal está asociada con el proceso de excitotoxicidad mediada por las llamadas neuronas oscuras), que modifica el equilibrio hacia un estado neuronal de hiperexcitabilidad. Esta hiperexcitabilidad implica una mayor sensibilidad a estímulos dañinos de baja intensidad (hiperalgesia) o incluso estímulos no dolorosos (alodinia).

Mecanismos de producción del dolor clínico

Entendiendo la fisiopatología del dolor de manera general se puede particularizar en el entendimiento de los diferentes tipos de dolor. Según Moreno *et al.* [2]:

- **El dolor inflamatorio**

  El dolor nociceptivo de tipo inflamatorio, de significado clínico, es desencadenado por lesiones tisulares que dan lugar a una respuesta inflamatoria que, a su vez, estimula directamente a los nociceptores.

  El dolor inflamatorio es causado por rupturas tisulares (heridas, fracturas, desgarros musculares, etc.) presiones intensas (que ocasionan isquemia o daños tisulares), quemaduras, frío intenso y prolongado, y lesiones químicas (por sustancias ácidas o alcalinas). Desde las células lesionadas se inicia la liberación de una gran variedad de sustancias, y otras son sintetizadas durante los eventos que siguen a la lesión.

  Algunas de estas sustancias sensibilizan a los nociceptores, mientras que otras los activan directamente. Las prostaglandinas, los leucotrienos y la Sustancia P son sensibilizadores. Los iones *K*+, la serotonina, la bradiquinina y la histamina, por su parte, son activadores. El conjunto de todas estas sustancias forma la denominada "sopa" o "*cocktail*" inflamatorio o algogénico.

- **El dolor visceral**

  Es transmitido por fibras de tipo C y los mecanismos que excitan los nociceptores viscerales son: isquemia, espasmo o distensión de una víscera hueca y estímulos químicos específicos. La isquemia genera liberación de catabolitos viscerales, por ejemplo, iones ácidos, quininas, enzimas proteolíticas, etc., que conforman una clase de sopa inflamatoria activadora de los nociceptores.

- **El dolor neuropático**

  Los principales mecanismos productores del dolor neuropático son: desaferentación, cambios funcionales patológicos que dan lugar a descargas espontáneas (focos ectópicos), estimulación patológica directa de fibras nerviosas por compresión, y activación mediada por el sistema simpático.

  El dolor por desaferentación es aquel ocasionado en los casos de sección total o parcial de un nervio, o de un haz de fibras en el sistema nervioso central. Tal es el caso del dolor secundario a una sección traumática de un nervio periférico, o el producido en una sección medular.

  La fisiopatología del dolor por desaferentación no está bien aclarada. Se ha postulado la alteración del mecanismo de compuerta de control, debida a un desequilibrio entre la activación nociceptiva y la actividad analgésica intrínseca, pero los resultados de los estudios experimentales son contradictorios. Se tienen evidencias experimentales de que la sección de uno o más axones da lugar a cambios (aumento o disminución) en los niveles de los neurotransmisores que porta cada axón. La respuesta es diferente si los axones seccionados son *Aδ* o *C*.

  El dolor desencadenado por focos ectópicos generalmente es de tipo corrientazo. Se debe a la génesis patológica de áreas hiperexcitables en la membrana del axón, las que de manera autónoma generan potenciales de acción. Ello se ha atribuido, recientemente, a la síntesis de nuevos canales de sodio voltaje dependientes que, son los directamente responsables de la iniciación de los potenciales de acción.

  Ejemplo de ello son ciertos casos de neuropatía diabética, donde se ha podido documentar la descarga ectópica de fibras *C*.

  El dolor producido por compresión o estiramiento de fibras nerviosas habitualmente se percibe en el territorio inervado por esas fibras. Ejemplo de este tipo de dolor son los debidos a la compresión ocasionada por la herniación de un disco lumbar o cervical, o el síndrome del túnel carpiano. La compresión ocasiona inicialmente estimulación de la fibra nerviosa, pero posteriormente se van a producir trastornos isquémicos y metabólicos con la consiguiente liberación de sustancias químicas inflamatorias. Si la compresión aumenta puede finalmente causarse una verdadera desaferentación.

  El dolor mantenido por el simpático es un tipo de dolor observado en varios procesos patológicos en los que puede haber, o no, lesión nerviosa. Se caracteriza porque clínicamente da lugar a un dolor tipo quemadura, con manifestaciones de hiperactividad vegetativa como enrojecimiento de la piel, aumento de la temperatura en la zona lesionada, sudoración y, a medida que avanza el trastorno, cambios tróficos severos de piel y desmineralización ósea regional.

  La evidencia de un compromiso del sistema simpático está dada por la mejoría del dolor cuando se hacen bloqueos anestésicos del simpático. Por ello, se define como aquel dolor que es mantenido por actividad eferente simpática o acción neuroquímica o circulante de catecolaminas, determinada por bloqueo nervioso simpático.

  Sin embargo, su fisiopatología no está completamente aclarada, aunque se han invocado mecanismos como la generación de sinapsis

patológicas entre el sistema somático y el simpático (efapsis), el desarrollo en los nociceptores de una sensibilidad a las catecolaminas después de lesión parcial o total del nervio, y la expresión de adrenoreceptores funcionales en la membrana neuronal.

El dolor mantenido por el simpático puede hallarse en varios tipos de dolor neuropático, sin ser un elemento esencial de una lesión específica.

A pesar de todo este conocimiento teórico se impone en la práctica médica la necesidad de poder evaluar y comprobar el diagnóstico de dolor. Hay autores que consideran que el dolor, como variable latente, sólo puede evaluarse a través de diferentes clases de respuestas. Siempre que sea posible, es preferible la autoevaluación por parte del paciente, ya que es más válida.

Cuando la autoevaluación no es posible, se realiza una heteroevaluación a través de la observación del comportamiento o mediante la medida de indicadores fisiológicos asociados al dolor.

Pruebas complementarias para el diagnóstico del dolor

Instrumentos clínicos para la valoración del dolor

Para Vicente-Herrero *et al.* [9]:

Definir el dolor y hacerlo de tal manera que tenga una aceptación unánime es complejo, puesto que se trata de una experiencia individual y subjetiva, a lo que se une el hecho de que no existe método científico que lo haga "medible", y se acompaña la percepción de un heterogéneo grupo de matices y sensaciones que pueden incrementarla.

Esta dificultad para evaluarlo hace que se recurra a instrumentos que, con el mínimo esfuerzo para el paciente, sean fácilmente comprensibles y que demuestren fiabilidad y validez; por ello, junto con la información que proporciona la historia clínica, se ha recurrido tradicionalmente a escalas: analógica, verbal, numérica, gráfica, etc. *(tabla 1)*.

Previamente al uso de estas escalas es necesario que el paciente entienda el significado y contenidos del cuestionario o de la escala, y su utilidad como herramienta de evaluación en la evolución de su sintomatología y en su aplicación para la toma de decisiones terapéuticas. El paciente ha de estar en condiciones cognitivas adecuadas que garanticen su capacidad para colaborar. El lenguaje ha de estar en concordancia con el nivel cultural del paciente y el médico valorador ha de puntuar sin interferir ni juzgar. Junto con las escalas, son de uso habitual los cuestionarios.

Entre ellos destacan por su uso habitual: el Cuestionario de Dolor de McGill (MPQ), Cuestionario de Dolor en Español (CDE), Cuestionario de Afrontamiento ante el Dolor crónico (CAD), Cuestionario DN4 (DN4), Inventario Multidimensional del Dolor de West Haven-Yale

Tipo de escala	Características	Numeración interpretación
Escala analógica visual (EVA)	Permite medir la intensidad del dolor con la máxima reproductibilidad entre los observadores. Consiste en una línea horizontal de 10 centímetros, en cuyos extremos se encuentran las expresiones extremas de un síntoma. En el izquierdo se ubica la ausencia o menor intensidad y en el derecho la mayor intensidad. Se pide al paciente que marque en la línea el punto que indique la intensidad y se mide con una regla milimetrada. La intensidad se expresa en centímetros o milímetros	Sin dolor Máximo dolor
Escala numérica (EN)	Escala numerada del 1-10, donde 0 es la ausencia y 10 la mayor intensidad; el paciente selecciona el número que mejor evalúa la intensidad del síntoma. Es el más sencillo y el más usado	0 = sin dolor 10 = máximo dolor
Escala categórica (EC)	Se utiliza si el paciente no es capaz de cuantificar los síntomas con las otras escalas; expresa la intensidad de síntomas en categorías, lo que resulta más sencillo. Se establece una asociación entre categorías y un equivalente numérico	0 (nada) 4 (poco) 6 (bastante) 10 (mucho)
Escala visual analógica de intensidad	Consiste en una línea horizontal de 10 cm; en el extremo izquierdo está la ausencia de dolor y en el derecho el mayor dolor imaginable	0 = nada 10 = insoportable
Escala visual analógica de mejora	Consiste en la misma línea; en el extremo izquierdo se refleja la no mejora y en el derecho la mejora total	0 = no mejora 10 = mejora

Tabla 1. Herrero MT *et al.* 2018. Escalas más utilizadas para la valoración del dolor. Tabla. Recuperado del siguiente enlace: http://gestoreditorial.resed.es/DOI/PDF/ArticuloDOI_3632.pdf

Cuestionario de Dolor de McGill (MPQ)	Es uno de los más utilizados. Explora las esferas sensorial y afectiva. A los pacientes se les pide que escojan un adjetivo de cada 20 subclases de grupos de adjetivos. Cada palabra se asocia a una puntuación específica. Los índices de dolor se calculan para la puntuación total, así como para cada dimensión. Es útil para discernir entre pacientes que tienen clases diferentes de dolor. Existe una adaptación española.
Cuestionario de Dolor en Español (CDE)	Dirigido a población general con dolor agudo o crónico. Cuestionario autoadministrado con varias dimensiones: sensorial, afectiva y evaluativa.
Cuestionario de Afrontamiento ante el Dolor crónico (CAD)	Dirigido a población general con dolor de una duración superior a 6 meses. Cuestionario autoadministrado de 31 ítems distribuídos en 6 sub subescalas. Sirve para explorar el afrontamiento del dolor crónico en sus áreas.
Cuestionario DN4 (DN4)	Consta de siete ítems referidos a síntomas y tres referidos a exploración. Es fácil de puntuar. Una puntuación de 4/10 o mayor sugiere dolor neuropático. Se ha validado en 15 idiomas, entre ellos el español.
Inventario Multidimensional del Dolor de West Haven-Yale (WHYMPI)	Consta de 52 ítems agrupados en 12 escalas que se distribuyen en tres partes: 1ra (20 ítems), que evalúa 5 escalas de la experiencia de dolor (intensidad, interferencia en áreas de la vida del paciente, insatisfacción con su situación actual, visión del apoyo que recibe de otros, control que percibe tener sobre su vida, estados de ánimo negativos); 2da (14 ítems) en tres escalas, que evalúan las respuestas de los allegados a las demostraciones y quejas del dolor del paciente, y 3ra (18 ítems), que evalúa la participación del paciente en diferentes tipos de actividades diarias.
Test de Lattinen	Es muy utilizado en las Unidades de Dolor y valora diferentes aspectos que, sumados, dan una idea general del estado del paciente. Es fácil de utilizar y ha sido validado recientemente.
Cuestionario Breve del Dolor (Brief Pain Inventory)	Desarrollado originalmente para el dolor oncológico; es muy utilizado en clínica e investigación para evaluar la intensidad e impacto del dolor y los efectos del tratamiento analgésico. Hay dos versiones, la larga y la corta, ambas validadas en español.
The LANSS PAin Scale	Contiene cinco síntomas y dos ítems de examen clínico. Una puntuación de 12 o más de 24 posibles, sugiere dolor neuropático. Está validado en español.
The Neuropathic Pain Questionnaire (NPQ)	Consiste en 12 ítems que incluyen 10 referidos a sensaciones o respuestas sensoriales y dos referidos al afecto. Existe una forma corta. Tiene poder discriminativo entre dolor neuropático y no neuropático.
Pain DETECT	Incorpora un cuestionario autorrellenable con nueve ítems que no requiere examen clínico. Está validado en español.

Tabla 2. Herrero MT *et al.* 2018. Cuestionarios/instrumentos de valoración del dolor. Tabla. Recuperado del siguiente enlace: http://gestoreditorial.resed.es/DOI/PDF/ArticuloDOI_3632.pdf

(WHYMPI), Test Lattinen, Cuestionario Breve del Dolor (*Brief Pain Inventory*), Escalas de valoración del dolor neuropático: *The LANSS Pain Scale, The Neuropathic Pain Questionnaire* (NPQ), *Pain DETECT* *(tabla 2)*.

Radiografía y dolor

A pesar del notorio avance en los estudios de imágenes en la actualidad, aún la radiografía es la prueba diagnóstica que se solicita con mucha frecuencia en la práctica clínica. Es uno de los complementarios más frecuentes aún en los lugares de bajos recursos.

Si bien no tienen la certeza en el diagnóstico de un grupo de afecciones, los hallazgos radiológicos orientarán a la solicitud de nuevas pruebas complementarias que darán el diagnóstico preciso. En el caso del diagnóstico del dolor, la radiografía del sistema osteomuscular es considerablemente útil aún, teniendo en cuenta que la espondilopatía degenerativa es la primera causa de dolor crónico *(figura 1)*.

Otra causa frecuente de dolor crónico es el dolor oncológico. Las imágenes osteolíticas son bastante orientadoras en la radiografía de SOMA.

Una valoración radiográfica ósea debe incluir la evaluación de las partes óseas (cortical, periostio y partes blandas), la localización de las posibles alteraciones, el número de lesiones y la densidad de las mismas (esclerosantes, líticas, mixtas).

Figura 1. Radiografía en el dolor crónico.

La imagen obtenida puede ser útil para orientarse hacia el grado de agresividad/malignidad de un hallazgo óseo anormal. Así pues, los signos de baja agresividad son:

- Bordes bien definidos o con esclerosis.
- Nula reacción perióstica o reacción continua.

Los signos de alta agresividad son:

- Bordes de lesión mal definidos.
- Patrón apolillado o permeativo.
- Destrucción cortical.
- Reacción perióstica discontinua.
- Afectación de partes blandas adyacentes.

Tomografía y dolor

De acuerdo con lo planteado por Castrillón *et al.* [14]:

> Actualmente, algunos pacientes que se presentan al servicio de urgencias con dolor abdominal agudo requieren frecuentemente de una caracterización tomográfica como parte de la evaluación inicial y del estudio de la causa de su dolor. La tomografía abdominal y pélvica ha demostrado ser útil en dicho proceso diagnóstico al disminuir los niveles de incertidumbre, las admisiones hospitalarias innecesarias y ayudar a realizar intervenciones quirúrgicas más oportunas.

Se han desarrollado múltiples protocolos de escaneo y de preparación del paciente con el objetivo de estudiar las diferentes causas del abdomen agudo. La administración del medio de contraste intravenoso mejora la diferenciación de estructuras, identifica las causas vasculares y las inflamatorias del dolor abdominal y, además, caracteriza masas y tiene otros beneficios.

La administración del medio de contraste oral positivo en estudios tomográficos abdominales y pélvicos era considerada obligatoria. Esto tenía el objetivo de mejorar la detección de la patología intestinal, ya que proporciona una mejor diferenciación entre la luz intestinal y las estructuras adyacentes. Entre los protocolos más comunes está la administración de 1000 ml de una solución al 2 % del medio de contraste hidrosoluble, de 1 a 2 horas antes de la realización del estudio tomográfico.

En el contexto del dolor abdominal agudo de origen traumático, se ha demostrado que el uso del contraste oral puede ser perjudicial y que los estudios tomográficos realizados solo con contraste intravenoso no son inferiores en su rendimiento diagnóstico. Por lo tanto, hoy es aceptada la realización de estudios tomográficos sin medio de contraste oral *(figura 2)*.

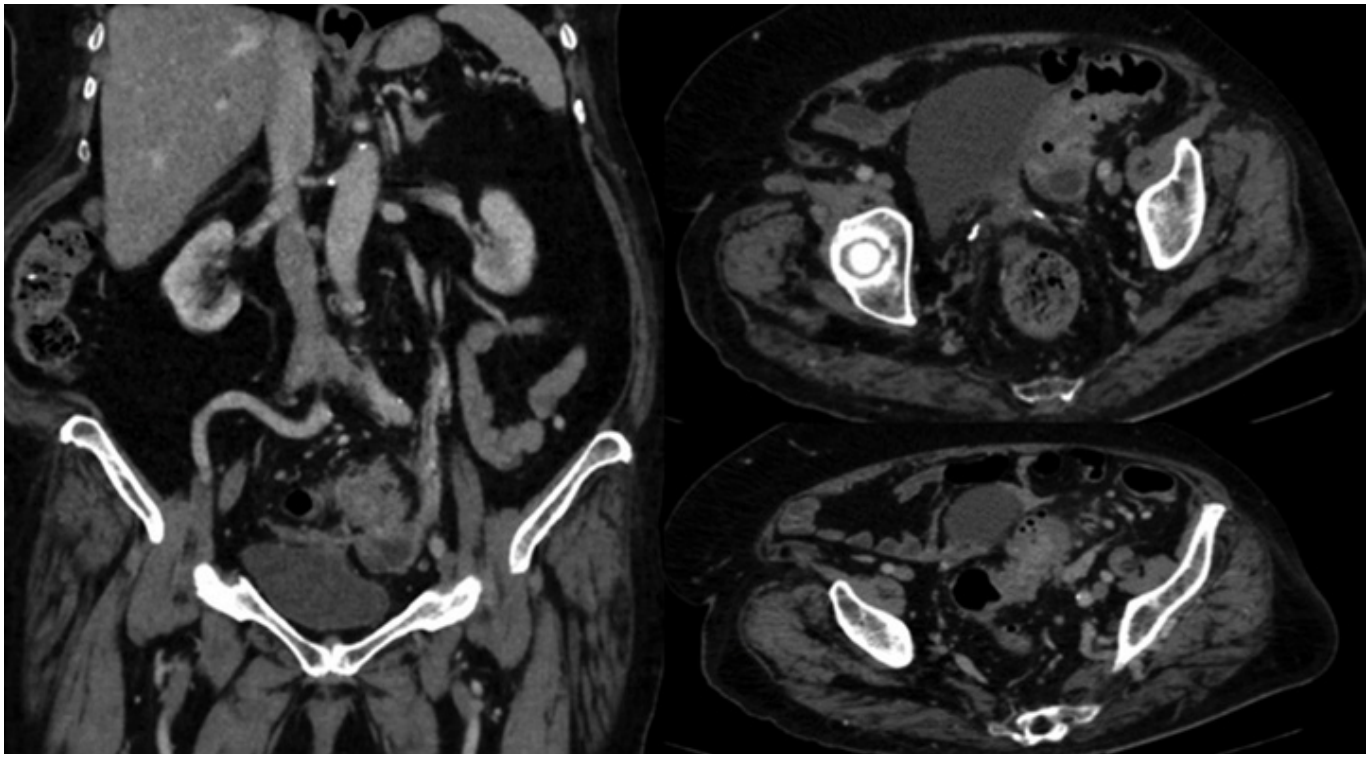

Figura 2. Castrillón *et al.* 2021. Tomografía contrastada de abdomen sin uso de contraste oral. Muestra una enfermedad diverticular del sigmoides con signos de diverticulitis y colección pélvica adyacente. Imagen. Recuperada a partir del siguiente enlace: http://www.scielo.org.co/scielo.php?script=sci_arttext&pid=S0121-07932021000200116

> En pacientes oncológicos, un estudio encontró una mayor comodidad y aceptación de parte de ellos, sin la disminución en el rendimiento diagnóstico al hacer el estudio tomográfico sin contraste oral.
>
> En el caso del dolor abdominal agudo, la literatura es menos evidente debido, en parte, a la heterogeneidad de los escenarios en que se presenta este cuadro. Varios estudios han demostrado una equivalencia en el rendimiento diagnóstico, la disminución de los tiempos de estancia en los servicios de urgencias, una mejora del flujo del trabajo y mayor aceptación en los pacientes cuando se solicitan imágenes tomográficas sin medio de contraste oral.

Resonancia y dolor

Según Palacios-Darquea (18):

> Los procesos degenerativos de la columna lumbar constituyen un problema común y la primera causa de dolor en el mundo, su etiología es múltiple. La utilización de la resonancia magnética en el estudio de la enfermedad lumbar degenerativa ofrece la definición diagnóstica requerida para esta patología *(figura 3)*.

Para Rodríguez-Acuña (17):

> En la mayoría de los casos, la radiculopatía lumbosacra osteodegenerativa es causada por un proceso degenerativo que comprime las raíces nerviosas a nivel del disco intervertebral o a nivel de sus estructuras asociadas (el cuerpo vertebral o los elementos posteriores), descartando patologías de otro origen para hacer un mejor diagnóstico diferencial (neoplasias, infecciones, desórdenes inflamatorios o cambios secundarios a trauma).

- **Circuito neural del dolor**

  De acuerdo con Deus (16):

> Diversos estudios clínicos con neuroimagen funcional, bien mediante TEP, bien mediante RMf, han evaluado los cambios funcionales acontecidos en el sistema nervioso central ante una experiencia dolorosa en voluntarios sanos y en pacientes con dolor neuropático, con dolor del miembro fantasma, con neuralgia postherpética, con dolor de espalda crónico, con cefalalgias, con fibromialgia, con síndrome de colon irritable y con síndrome de dolor regional complejo.
>
> Los resultados obtenidos han revolucionado la comprensión de la respuesta fisiológica al dolor y abren nuevas perspectivas para una mejor comprensión de la patofisiología de los denominados síndromes de dolor crónico. Así, los datos actuales de neuroimagen funcional muestran que el dolor no es un trastorno estático con una patofisiología únicamente localizada en el sistema periférico de músculos o tendones, sino que es un cuadro clínico altamente plástico que afecta a múltiples sistemas neurales centrales y que define la denominada matriz neural del dolor o la red de áreas cortico-subcorticales implicadas en el procesamiento del dolor *(figura 4)*.

Figura 3. Kasa, 1982. Mri de colección de la columna lumbar historia de caída con dolor de espalda, irradiar a la pierna, descartar estenosis espinal. impresión: fractura por estallido del cuerpo vertebral l2 con colapso vertebral severo. concepto médico. Imagen. Recuperada a patir del siguiente enlace: https://www.freepik.es/fotos-premium/mri-coleccion-columna-lumbar-historia-caida-dolor-espalda-irradiar-pierna-descartar-estenosis-espinal-impresion-fractura-estallido-cuerpo-vertebral-l2-colapso-vertebral-severo-concepto-medico_8603800.htm#&position=3

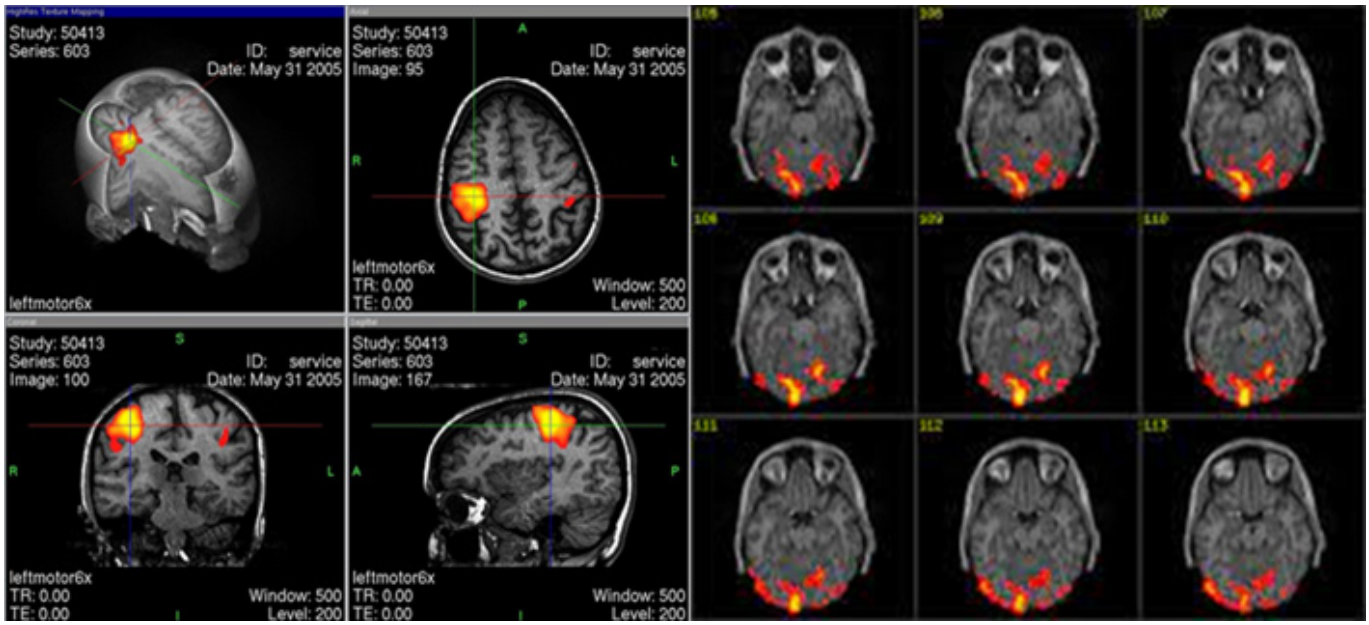

Figura 4. Tellado Vázquez. Imagen de resonancia magnética funcional del cerebro humano. Imagen. Recuperado a partir del siguiente enlace: https://e-archivo.uc3m.es/bitstream/handle/10016/26699/TFG_Belen_Tellado_Vazquez_2014.pdf

Gammagrafía y dolor

Para Paleo *et al.* [19]:

> En el dolor oncológico la radiología convencional resulta útil en su estudio inicial, excepto en caso de lesiones vertebrales donde los rayos X logran detectar las lesiones en una cuarta parte de los casos. La tomografía axial computarizada y la resonancia magnética son útiles para determinar la extensión de la enfermedad y como guía en la toma de biopsias.
>
> La medicina nuclear juega un importante papel en el estudio de las metástasis óseas, siendo las imágenes óseas una de sus primeras aplicaciones en humanos. La gammagrafía ósea es una técnica sensible en el estudio de las metástasis óseas y el estadiamiento de la enfermedad.
>
> Las lesiones osteolíticas son el tipo predominante de metástasis óseas en la mayoría de los tumores, principalmente en carcinomas de mama, pulmón, riñón y tiroides. Las lesiones osteoblásticas se observan frecuentemente en la mayoría de las metástasis de cáncer de próstata y en un 10 % de las de cáncer de mama y lesiones óseas mixtas se observan es 1/3 de los pacientes con cáncer de mama y menos frecuente de pulmón.
>
> Las metástasis óseas expresan enfermedad maligna avanzada que normalmente anuncia incurabilidad y solo opciones paliativas de tratamiento que incluyen el **alivio del dolor** y la prevención de fracturas *(figura 5)*.

En la práctica clínica se emplean otras técnicas nucleares como la tomografía con emisión de positrones (PET, *positron emission tomography*) o la tomografía con emisión de electrón único (SPET, *single positron emission tomography*) una modalidad dentro de la gammagrafía convencional.

Ambas están incluidas en la metodológica diagnóstica empleada en medicina nuclear con radiación gamma aportando información de la funcionalidad de los órganos.

Ecografía y dolor

De acuerdo con lo planteado por Poggio (20):

> El ultrasonido es la técnica de elección en un gran número de entidades abdominales, pelvianas, cardiovasculares y musculoesqueléticas. Dado que no utiliza radiaciones, es particularmente útil y necesaria en los pacientes neonatos y pediátricos, en mujeres en edad reproductiva y embarazadas.
>
> Constituye un método de diagnóstico por imágenes seguro, no invasivo, portátil, de bajo costo y fácilmente reproducible, que brinda excelentes resultados cuando es realizado por un operador entrenado. Es el método de elección para la evaluación de diferentes situaciones clínicas. De hecho, en ocasiones es la primera, la más adecuada y, a veces, la única técnica de imágenes capaz de resolver el desafío diagnóstico.
>
> El *American Institute of Ultrasound in Medicine* (AIUM) lidera una campaña denominada *Ultrasound first*, cuya finalidad consiste en crear conciencia en los médicos sobre la utilización de la ecografía como primera herramienta diagnóstica por su seguridad *(figura 6)*.

Electromiografía y dolor crónico

Es posible saber si ciertos daños en los nervios o en los músculos son los responsables del dolor crónico de un

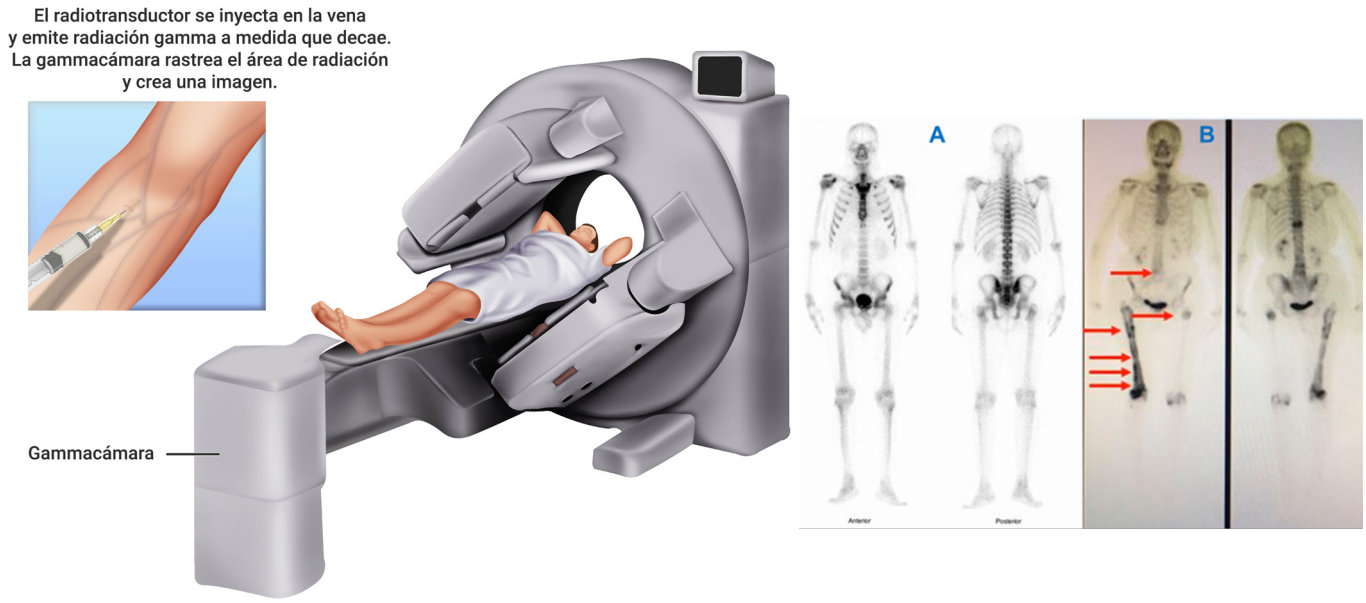

Figura 5. Gammagrafía. A. Normal. B Metástasis ósea.

Figura 6. 123rf. Ecografía y dolor. Imagen. Recuperado del siguiente enlace: https://es.123rf.com/photo_28155037_pregnant-woman-having-4d-ultrasound-scan.html?todownload=l

paciente. Por fortuna existen estudios neurofisiológicos que permiten evaluar el sistema nervioso periférico y músculo esquelético, ya que, en ocasiones, un mal funcionamiento de esta deriva en síndromes, trastornos o enfermedades, que a su vez pueden generar dolores crónicos. Una de estas técnicas diagnósticas es la **electromiografía (EMG).** De acuerdo con el portal *Clínica del Dolor de Madrid* (24):

> La electromiografía es un estudio diagnóstico que permite evaluar el estado de los músculos y de los nervios que los controlan. El resultado que arroja la EMG permite a los médicos confirmar o descartar alteraciones nerviosas y musculares.
>
> En las unidades del dolor, esta prueba ayuda a diagnosticar enfermedades del sistema nervioso periférico como neuropatías, radiculopatías o miopatías.

Esta prueba se realiza por un neurólogo y/o neurofisiólogo, se introducen electrodos de aguja intramusculares, con el fin de evaluar la actividad eléctrica dentro del tejido muscular, tanto en reposo como cuando está contraído (24). Además, estos electrodos traducen:

> (…) las señales eléctricas que envían las neuronas motoras a los músculos, en gráficos, sonidos o valores numéricos que después interpreta un especialista *(figura 7)*.
>
> Al tratarse de una prueba invasiva, la electromiografía puede producir dolores o calambres que son, en la mayoría de los casos, bien tolerados por los pacientes. Suele ser descrita como una sensación molesta más que dolorosa. Es posible que aparezcan hematomas en las zonas donde se introdujeron los electrodos, pero estos desparecerán al cabo de unos días.
>
> En lo que respecta a las contraindicaciones, las personas que llevan marcapasos o que padecen dolencias cardíacas deben comunicar su condición al médico que realiza la prueba. Asimismo, los pacientes deben informar si toman medicamentos anticoagulantes o si la piel del área que va a estudiarse presenta algún tipo de infección.
>
> Se recomienda a los pacientes que eviten realizar actividad deportiva días antes de la electromiografía y que no se apliquen crema o lociones el día de la realización de la prueba. (24)

- **Indicaciones**

  El médico puede solicitar una electromiografía si el paciente presenta signos o síntomas compatibles con trastornos nerviosos o musculares. Estos síntomas pueden ser:

  - Dolor o calambre muscular.
  - Hormigueo.
  - Entumecimiento.
  - Debilidad muscular.
  - Ciertos tipos de dolor en las extremidades.

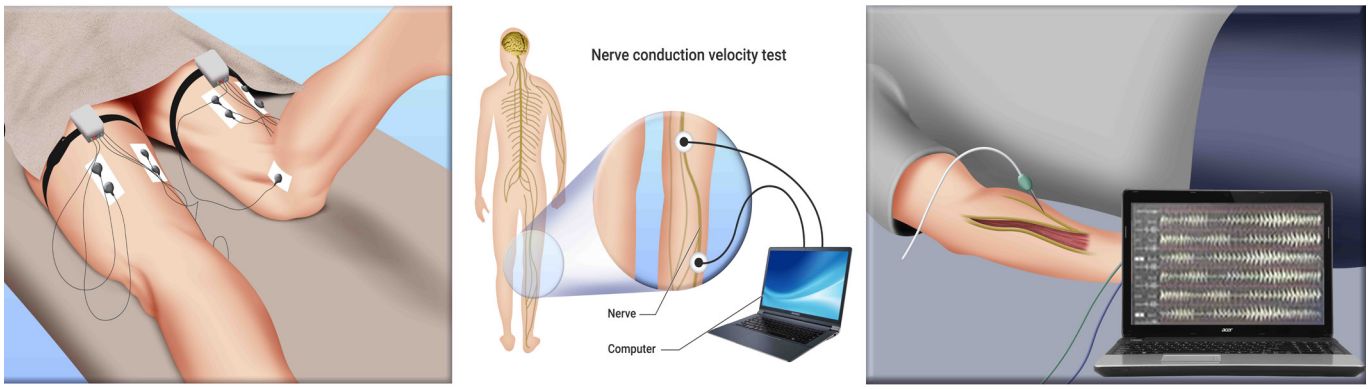

Figura 7. Electromiografía.

Los resultados de la electromiografía permiten diagnosticar o descartar enfermedades dentro de las que se encuentran:

- Trastornos musculares, como distrofia muscular o polimiositis.
- Trastornos de los nervios fuera de la médula espinal (nervios periféricos), como síndrome del túnel carpiano o neuropatías periféricas.
- Enfermedades que afectan la conexión entre el nervio y el músculo, como la miastenia *gravis*.
- Trastornos que afectan las neuronas motoras del cerebro o la médula espinal, como esclerosis lateral amiotrófica o poliomielitis.
- Trastornos que afectan la raíz del nervio, como una hernia de disco vertebral. (24)

Conclusiones

Las pruebas complementarias para el diagnóstico del dolor requieren de una alta tecnología y de personal altamente entrenado y calificado.

Bibliografía

1. Mugabure-Bujedo B, González-Sántos S, Uría-Azpiazu A, Osorio-López A. Fisiopatología clínica en pacientes con enfermedad de células falciformes: la transición del dolor agudo al crónico. Rev Soc Esp Dolor [Internet]; 2020 [citado el 17 de agosto de 2021]; 27. Recuperado a partir de: http://gestoreditorial.resed.es/fichaArticulo.aspx?iarf=224687764-749235410277
2. Moreno C, Prada DM. Fisiopatología del dolor clínico. ACN [Internet]. Recuperado a partir de: http://www.acnweb.org/guia/g3cap2.pdf
3. Caraceni A, Shkodra M. Cancer Pain Assessment and Classification. Cancers [Internet]; 2019; 11 (4): E510. Recuperado a partir de: https://www.mdpi.com/2072-6694/11/4/510
4. Department of Health and Human Services. Department of Health and Human Services Pain Management Best Practices Inter-Agency Task Force Report [Internet]; 2019. Recuperado a partir de: https://www.hhs.gov/sites/default/files/pain-mgmt-best-practices-draft-final-report-05062019.pdf
5. Scholz J, Finnerup NB, Attal N, Aziz Q, Baron R, Bennett MI, *et al.* The IASP classification of chronic pain for ICD-11: chronic neuropathic pain. Pain [Internet]; 2019; 160 (1): 53–59. Recuperado a partir de: https://journals.lww.com/00006396-201901000-00007
6. Waldman SD. Atlas of uncommon pain syndromes. 4a ed. Philadelphia, PA: Saunders/Elsevier; 2021.
7. Waldman SD. Atlas of common pain syndromes [Internet]. 4a ed. Philadelphia, PA: Elsevier; 2019 [citado el 16 de agosto de 2021]. Recuperado a partir de: https://www.elsevier.com/books/atlas-of-uncommon-pain-syndromes/waldman/978-1-4557-0999-1
8. Decruynaere C, Bragard D. Evaluación del dolor: aspectos metodológicos y utilización en la clínica. EMC - Kinesiterapia - Med Física [Internet]; el 1 de noviembre de 2018 [citado el 17 de agosto de 2021];39(4):1–14. Recuperado a partir de: https://www.sciencedirect.com/science/article/pii/S1293296518414454
9. Vicente-Herrero MT, Delgado-Bueno S, Bandrés-Moyá F, Ramírez-Iñiguez-de-la-Torre MV, Capdevila-García L. Valoración del dolor. Revisión Comparativa de Escalas y Cuestionarios. Rev Soc Esp Dolor [Internet]; 2018 [citado el 17 de agosto de 2021]. Recuperado a partir de: http://gestoreditorial.resed.es/DOI/PDF/ArticuloDOI_3632.pdf

10. Gómez-Vega JC, Acevedo-González JC. Escala de diagnóstico clínico para dolor lumbar de origen facetario: revisión sistemática de la literatura y estudio piloto. Neurocirugía [Internet]; 2019 [citado el 17 de agosto de 2021]; 30 (3): 133–143. Recuperado a partir de: https://www.sciencedirect.com/science/article/pii/S1130147318300514
11. Plana-Veret C, Seoane-Mato D, Goicoechea-García C, Vidal-Fuentes J. Evaluación del dolor en consultas de reumatología españolas: Estudio EVADOR. Reumatol Clínica [Internet]; 2021 [citado el 17 de agosto de 2021]; 17 (2): 88–96. Recuperado a partir de: https://www.sciencedirect.com/science/article/pii/S1699258X19300506
12. Grande CS, Quiñones CM, Villalobos-Sánchez L, Corral SG, Expósito MV. Protocolo diagnóstico del dolor cervical crónico. Med - Programa Form Médica Contin Acreditado [Internet]; 2021. [citado el 17 de agosto de 2021]; 13 (29): 1658–1661. Recuperado a partir de: https://www.sciencedirect.com/science/article/pii/S0304541221000767
13. Quiñones CM, Grande CS, Tinedo MAT, Figueroa AB, Villalobos-Sánchez L. Protocolo diagnóstico del dolor lumbar crónico. Med - Programa Form Médica Contin Acreditado [Internet]; 2021. [citado el 17 de agosto de 2021]; 13 (29): 1654–1657. Recuperado a partir de: https://www.sciencedirect.com/science/article/pii/S0304541221000755
14. Castrillón GA, Aguirre-Peña JF, Saldarriaga MF. Tomografía abdominal sin contraste oral: evaluación de su rendimiento en el dolor abdominal agudo no traumático [Internet]; 2021, 34 (2): 116-123. Recuperado a partir de: http://www.scielo.org.co/scielo.php?script=sci_arttext&pid=S0121-07932021000200116
15. Alonso-Que HT, Castillo-Uribe L, Rivas-López A, López-Ramírez V. Beneficio ampliado de la tomografía en el dolor abdominal agudo en pacientes de 60 años de edad y más. Rev An Radiol México [Internet]; 2019 [citado el 17 de agosto de 2021]; 17 (3): 1483. Recuperado a partir de: http://www.analesderadiologiamexico.com/frame_esp.php?id=28
16. Deus J. ¿Se puede ver el dolor? Reumatol Clínica [Internet]; septiembre de 2009 [citado el 17 de agosto de 2021];5(5):228–32. Disponible en: https://linkinghub.elsevier.com/retrieve/pii/S1699258X0900059X
17. Rodríguez-Acuña EG. Resonancia magnética a Lumbosacra versus Electromiografía de miembros inferiores en pacientes con Dolor Lumbar Crónico Radicular de Causa Osteodegenerativa. Hospital Bautista, Enero 2016-Diciembre 2017 [Internet] [other]. Universidad Nacional Autónoma de Nicaragua, Managua; 2018 [citado el 17 de agosto de 2021]. Recuperado a partir de: https://repositorio.unan.edu.ni/10215/
18. Palacios-Darquea LF. Discopatía degenerativa lumbar diagnosticada por resonancia magnética nuclear en pacientes con dolor lumbar crónico y factores asociados. Hospital José Carrasco Arteaga, Cuenca 2017; 2019.
19. Paleo LR, López MK, Pérez RM, Roque JO, Castellón RL. Caracterización de las metástasis óseas por gammagrafía. Rev Cuba Med Física Rehabil [Internet]; 2021 [citado el 17 de agosto de 2021]; 13 (2): 1–15. Recuperado a partir de: http://revrehabilitacion.sld.cu/index.php/reh/article/view/548
20. Poggio GA, Mariano J, Gopar LA, Ucar ME. La ecografía primero: ¿Por qué, cómo y cuándo? Rev Argent Radiol [Internet]; julio de 2017 [citado el 19 de agosto de 2021]; 81(3):192–203. Disponible en: http://linkinghub.elsevier.com/retrieve/pii/S0048761916300990
21. Sánchez Barrancos IM, Ruiz Serrano AL, González Santisteban R, Manso García S, Hernández Rodríguez T, Lozano Gago P, et al. Utilidad y fiabilidad de la ecografía clínica musculoesquelética en medicina familiar (1): rodilla, hombro y entesis. Aten Primaria [Internet]; el 1 de diciembre de 2018 [citado el 17 de agosto de 2021];50(10):629–43. Disponible en: https://www.sciencedirect.com/science/article/pii/S0212656718303913
22. Castro AMÁ, Domínguez-Muñoz JE. Protocolo diagnóstico del dolor agudo y crónico en hipocondrio derecho. Med - Programa Form Médica Contin Acreditado [Internet]; el 1 de mayo de 2020 [citado el 17 de agosto de 2021];13(9):512–6. Disponible en: https://www.sciencedirect.com/science/article/pii/S0304541220301098
23. Hernanz N, Sierra M, Gala I, Alonso L. Protocolo diagnóstico del dolor abdominal crónico. Med - Programa Form Médica Contin Acreditado [Internet]; el 1 de enero de 2020 [citado el 17 de agosto de 2021];13(1):49–52. Disponible en: https://www.sciencedirect.com/science/article/pii/S030454122030007X
24. Electromiografía en el diagnóstico del dolorcrónico [Internet]. Recuperado a partir de: https://neurojaen.com/tag/dolor/